

**ANEMIA PERNICIOSA SECUNDÁRIA A GASTRITE ATRÓFICA AUTOIMUNE:
REVISÃO BIBLIOGRÁFICA**

AUTOR

Angélica Medeiros FREITAS
Emanuelli Viana LOURENÇÃO
Matheus Brasil ZAMBON

Discentes do Curso de Medicina- UNILAGO

Silvia Messias BUENO

Docente do Curso de Medicina- UNILAGO

RESUMO

A proposta deste estudo bibliográfico foi identificar a relação entre a anemia perniciosa e a gastrite atrófica autoimune. A designação anemia perniciosa é empregada para descrever a anemia por deficiência de absorção de vitamina B12. Sua principal etiopatogenia é a gastrite atrófica autoimune, na qual há diminuição da produção de fator intrínseco responsável pela absorção de micronutrientes. Acomete, em sua maioria, pacientes idosos. O quadro clínico é variável, podendo apresentar manifestações leves até alterações neurológicas irreversíveis. Os principais métodos diagnósticos são exames laboratoriais que avaliam os níveis séricos de vitamina B12, dosagem de anticorpos gástricos e biópsia da mucosa gástrica por meio de endoscopia. O tratamento consiste na reposição vitalícia de vitamina B12 e acompanhamento do paciente.

PALAVRAS - CHAVE

Anemia Perniciosa; Gastrite Atrófica Autoimune; Vitamina B12

ABSTRACT

The purpose of this bibliographic study was to identify the relationship between pernicious anemia and autoimmune atrophic gastritis. The name pernicious anemia is used to describe anemia due to deficiency of vitamin B12 absorption. Its main etiopathogenesis is autoimmune atrophic gastritis, in which there is a decrease in the production of intrinsic factor responsible for the absorption of micronutrients. It mostly affects elderly patients. The clinical picture is variable and may present mild manifestations up to irreversible neurological changes. The main diagnostic methods are laboratory tests that assess serum levels of vitamin B12, dosage of gastric antibodies and biopsy of the gastric mucosa through endoscopy. Treatment consists of lifetime replacement of vitamin B12 and patient follow-up.

Keywords: Pernicious Anemia; Autoimmune Atrophic Gastritis; B12 Vitamin; Intrinsic Factor;

1. INTRODUÇÃO

A vitamina B12, também conhecida como cobalamina, desempenha diversas funções no organismo, dentre essas, a mais importante é a produção dos glóbulos vermelhos do sangue. Desse modo, a má absorção da mesma desencadeia a anemia. O termo “anemia perniciosa” é empregado para descrever a anemia causada por deficiência de absorção de vitamina B12. O mecanismo deficitário é consequência da destruição das células parietais do estômago, as quais são responsáveis pela produção do fator intrínseco (FI), uma glicoproteína que tem como função a absorção de micronutrientes. Dessa forma, na ausência do FI, variados minerais e vitaminas deixam de ser absorvidos, incluindo a vitamina B12 (PANIZ et. al., 2005).

Anemia perniciosa é uma deficiência nutricional de cobalamina, causada pela incapacidade da mucosa gástrica em secretar o fator intrínseco. Este distúrbio é determinado geneticamente, porém não é manifestado precocemente. Com exceção da forma congênita que aparece até os dois primeiros anos de vida da criança (HENRY, 2008).

A anemia perniciosa (AP) é o resultado da gastrite autoimune avançada, que em seus estágios iniciais é uma doença assintomática. Trata-se de uma gastrite crônica em que os anticorpos gástricos têm como alvo as células parietais e o FI, levando à perda das células que compõem a mucosa gástrica com eventual atrofia da mesma (HALL & APPELMAN, 2019).

A AP foi descrita inicialmente no ano de 1849 por Addison, por isso também é conhecida como anemia de Addison. A princípio a conexão causal entre anemia perniciosa e gastrite crônica era incompreensível. Com o tempo, estudos foram capazes de identificar que a anemia era um resultado de uma deficiência combinada de um “fator extrínseco” posteriormente identificado como vitamina B12 e presente no fígado, e um “fator intrínseco” (FI) no suco gástrico (ROSE & MACKA, 2020).

O presente trabalho se propõe a discutir os aspectos atuais sobre a anemia perniciosa como epidemiologia, fisiopatologia, relação da anemia com a gastrite autoimune, manifestações clínicas, diagnóstico e tratamento.

2. METODOLOGIA

Trata-se de uma pesquisa bibliográfica em que foram utilizadas as bases de dados *online SciELO, Google Scholar, Science Direct, BVS*. A princípio, foi realizada uma busca sobre a anemia perniciosa secundária a gastrite atrófica autoimune, tendo como objetivo identificar as concepções sobre essas doenças referidas em

periódicos nacionais e internacionais, através da revisão de literatura sobre o tema. Utilizou-se como palavras-chave os termos: anemia perniciosa, gastrite atrófica autoimune, vitamina B12 e fator intrínseco. Dentre os artigos selecionados, os critérios de inclusão foram a fisiopatologia da anemia perniciosa e gastrite atrófica autoimune, textos nacionais e internacionais mais recentes e de maior relevância científica.

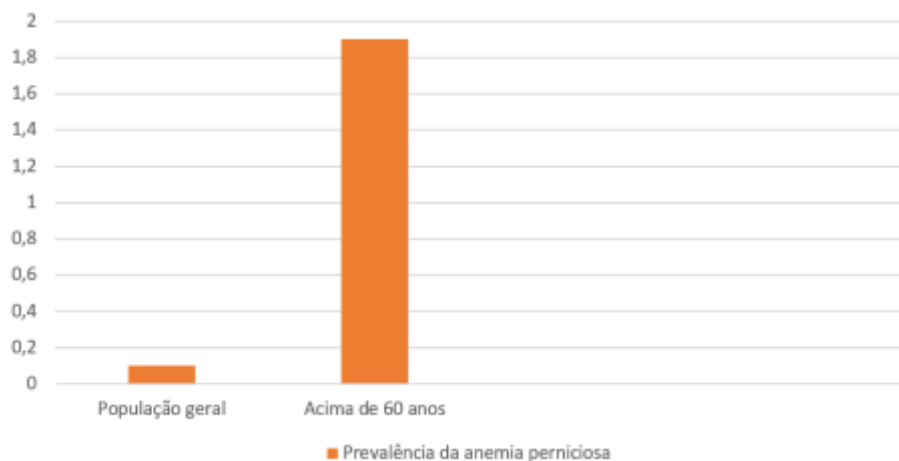
3. REVISÃO DA LITERATURA

3.1. Epidemiologia

Em relação a deficiência de vitamina B12, estudos epidemiológicos mostraram uma prevalência na população geral próxima a 20% em países industrializados. Nos países em desenvolvimento como Índia, México e Guatemala, foi verificada alta deficiência de vitamina B12 em gestantes, lactantes e crianças em período de amamentação. Além disso, estudos com crianças maiores, não-lactentes, no México e na Venezuela demonstraram que 33%-52% dos indivíduos deste grupo apresentavam baixos níveis plasmáticos de vitamina B12 (PANIZ et. al., 2005).

O Gráfico 1 mostra a prevalência da anemia perniciosa, sendo de 0,1% na população geral e 1,9% em indivíduos com mais de 60 anos. Essa doença representa 20% a 50% das causas da deficiência de vitamina B12 em adultos. A AP pode ocorrer em qualquer idade, raça e etnia, sendo mais prevalente no sexo feminino. Aproximadamente 30% dos pacientes com história familiar positiva apresenta associação com outras doenças autoimunes, como tireoidite de Hashimoto e vitiligo (ANDRES & SERRAJ, 2012).

Gráfico 1. Prevalência da anemia perniciosa



Fonte: Andres & Serraj (2012)

3.2. Fisiopatologia da anemia perniciosa

A anemia perniciosa é um tipo de anemia megaloblástica causada pela incapacidade do organismo de absorver a quantidade de vitamina B12 (cobalamina) necessária para a produção de glóbulos vermelhos (KAUSHANSKY et. al., 2016).

A cobalamina é encontrada principalmente nos alimentos de origem animal, como no leite, carne e ovos. Ao ser absorvida, a maior parte da vitamina B12 é ligada a uma proteína denominada R-proteína, formando um complexo. A porção menor se liga ao fator intrínseco, que é uma glicoproteína produzida pelas células parietais do estômago. Esses dois tipos de complexo (vitamina B12/R-proteína e vitamina B12/FI) passam para o duodeno. As

proteases pancreáticas digerem as R-proteínas, porém essas enzimas não conseguem digerir o fator intrínseco, formando dessa maneira maior quantidade desse complexo. O complexo é fixado na mucosa do íleo por receptores celulares específicos, o que resulta na absorção da vitamina B12. A cobalamina liberada do complexo, é fixada por receptores da mucosa ileal e nela penetra por pinocitose unida a uma proteína celular que permite sua interiorização. Dessa maneira, a cobalamina é liberada da proteína celular, vai para o plasma e é transportada pela transcobalamina II, que é uma proteína carregadora fisiológica. Ela é rapidamente liberada para as células do fígado, para as células hematopoiéticas e para as outras células em divisão (VICENTE, 2010).

A anemia perniciosa é o resultado, principalmente, da gastrite autoimune avançada (ROSE & MACKA, 2020).

A secreção de ácido gástrico é desempenhada pela mucosa oxíntica gástrica, composta por células parietais do estômago. Essa liberação é necessária para a digestão e absorção da vitamina B12, logo, alterações presentes no órgão desencadeiam uma mudança no metabolismo da cobalamina. A maior quantidade dessa vitamina é armazenada no fígado, porém, se não houver a absorção pelo estômago, esse armazenamento tende a ficar diminuído (CARABOTTI; ANNIBALE; LAHNER, 2021).

3.3. Fisiopatologia da gastrite atrófica autoimune e sua relação com a anemia perniciosa

A gastrite atrófica é encontrada com mais frequência nos casos de Anemia Perniciosa em adultos, e a atrofia gástrica com envolvimento de todos os revestimentos da parede estomacal nos demais pacientes com Anemia Perniciosa (HENRY, 2008).

A AP é o último estágio da gastrite atrófica autoimune. Vale ressaltar que nem todo paciente com gastrite autoimune desenvolve anemia perniciosa, mas todo paciente com anemia perniciosa tem gastrite autoimune (RODRIGUEZ-CASTRO et. al., 2018).

É considerada uma doença autoimune devido a presença frequente de anticorpos gástricos direcionados contra o FI e as células parietais (VANÍCOLA, 2010).

Com referência a fisiopatologia da gastrite atrófica autoimune, em condições normais, as células parietais na mucosa oxíntica produzem ácido clorídrico e fator intrínseco. A acidificação do estômago é controlada pela produção de ácido clorídrico pela bomba de prótons $H + K + ATPase$ nas células parietais na mucosa oxíntica e a gastrina pelas células G, ou células da gastrina, no antro. A produção de gastrina pelas células G é regulada por ácido no antro, portanto, o ácido antral baixo estimula a produção de gastrina, enquanto o ácido antral alto diminui a produção pelas células G de gastrina. As células semelhantes à enterocromafina (ECL) também são encontradas na mucosa oxíntica e auxiliam na produção de ácido gástrico por meio da produção de histamina. O fator intrínseco é necessário para a absorção da vitamina B12 no íleo. As células principais também são encontradas na mucosa oxíntica e produzem pepsinogênio e lipase gástrica (SAMLOFF, 1982).

A gastrite autoimune é uma gastrite crônica em que as células T CD4 + têm como alvo as células parietais, sendo que isso leva à perda das células parietais e das células principais com eventual atrofia da mucosa. A perda de células parietais cria um estado de acloridria constante, fazendo com que as células G antrais produzam continuamente gastrina. Sem células parietais para o ciclo de feedback, o resultado é um estado de hipergastrinemia. A perda completa de células parietais leva à falta de produção de fator intrínseco que, se suficientemente grave, pode resultar em anemia perniciosa. A hipergastrinemia leva à hiperplasia das células ECL. O ácido gástrico também é necessário para a absorção de ferro inorgânico, portanto, pacientes com gastrite autoimune também podem apresentar deficiência de ferro. As células parietais são o principal alvo das células T. Em 90% dos pacientes com gastrite autoimune, há anticorpos anti-células parietais (HALL & APPELMAN, 2019).

O estômago foi historicamente considerado um órgão estéril e um ambiente de crescimento bacteriano desfavorável devido ao seu pH muito baixo e à atividade proteolítica do suco gástrico, bem como à função antimicrobiana do óxido nítrico, produzido pelo nitrato salivar. A descoberta do *Helicobacter pylori* há cerca de 40 anos foi o primeiro passo para uma mudança de paradigma. A infecção pelo *H. pylori* foi reconhecida como a principal causa de gastrite atrófica crônica, tornando-se o componente mais investigado da microbiota gástrica. (CONTI; ANNIBALE; LAHNER, 2020).

3.4. Manifestações clínicas

O quadro clínico da AP é polimórfico e de gravidade variável, podendo ser leve com manifestações típicas de anemia até grave com alterações neurológicas. Os sintomas da AP estão relacionados a deficiência de vitamina B12, são eles: astenia, fadiga, palidez, cefaleia, língua lisa e edemaciada, alterações gastrointestinais como diarreia, perturbações esfínterianas e sensação de saciedade precoce (MONTEIRO et. al., 2019).

Manifestações como hepatoesplenomegalia acentuada e icterícia podem estar presentes. Geralmente o paciente possui uma boa nutrição, não sendo evidenciado emagrecimento exacerbado. Em casos mais graves, o paciente pode apresentar alterações neurológicas, como irritabilidade, mudanças no humor, depressão e até confusão mental. Podem ser encontrados transtornos dos nervos periféricos e sensações parestésicas nos membros superiores e inferiores (CHAN et. al., 2016; TOI et. al., 2020).

A respeito dos fatores de risco, estudos sugerem que a gastrite atrófica autoimune pode estar relacionada com o desenvolvimento de pólipos gástricos (VANÍCOLA, 2010).

Além disso, os indivíduos com anemia perniciosa apresentam risco aumentado de adenocarcinoma gástrico, tumores carcinoides gástricos, câncer tonsilar, câncer de hipofaringe, carcinoma de células escamosas de esôfago, câncer de intestino delgado, mieloma, leucemia mieloide aguda e síndrome mielodisplásica. Pessoas com AP têm um risco menor de câncer retal do que a população em geral (MURPHY et. al., 2015).

3.5. Diagnóstico

Os principais métodos diagnósticos são: hemograma, dosagem sérica de vitamina B12, teste de Schilling, biópsia por meio de endoscopia e dosagem de anticorpos gástricos. Através do hemograma, na série vermelha é possível identificar baixa quantidade de hemoglobina, configurando anemia, macrocitose significativa (VCM aumentado) e anisopoiquilocitose. Na série branca, o número de leucócitos está diminuído e os neutrófilos hipersegmentados. As plaquetas podem estar em número normal, ou discretamente diminuído. Na medula óssea, costuma existir alta porcentagem de megaloblastos e de acroeritroblastos (VICENTE, 2010).

Quanto a dosagem sérica de vitamina B12, encontram-se valores baixos entre 100-200 ng/L, visto que os valores normais de vitamina B12 no sangue está entre 200-900 ng/L (MECHAN et. al., 2012).

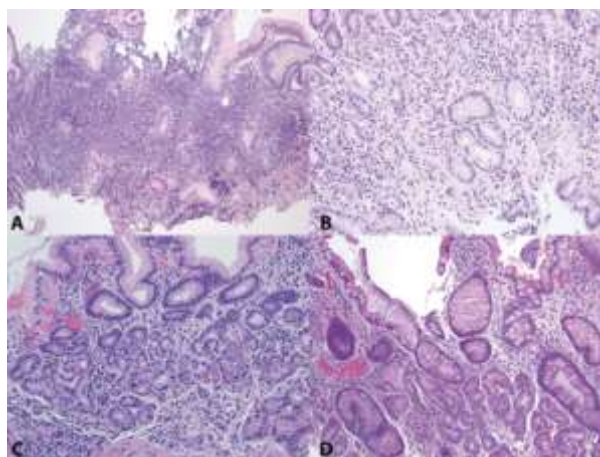
O teste de Schilling também pode ser utilizado para indicar se há transtornos na absorção da vitamina B12 e se esses transtornos dependem ou não do fator intrínseco. Esse teste consiste na administração de uma injeção intramuscular de 1000µg de B12 para formar depósito, e, posteriormente, administra uma quantidade conhecida de vitamina B12 radioativa por via oral, sendo que normalmente se administra um comprimido de 1mg de vitamina B12. Depois de 24 horas, se realiza um teste de urina. Em indivíduos normais, a cobalamina radioativa é completamente absorvida, devido à fixação dos sítios de receptores da vitamina B12. Se os depósitos estiverem saturados, essa vitamina oral será eliminada no prazo de 24 horas pela urina, onde é dosada. Em normais, essa eliminação é de 5-30%, pois quando o FI se junta a vitamina B12 oral, a eliminação urinária aumenta, tornando-se

normal. Quando não ocorre à absorção da vitamina B12 VO, por falta do FI, a eliminação urinária será ausente ou mínima. O teste prova que havia falta de FI para a absorção (VICENTE, 2010).

Um baixo volume de suco gástrico e ausência de ácido livre após estimulação também são encontrados na anemia perniciosa e isto foi inicialmente utilizado como a principal evidência presuntiva da falta de secreção de fator intrínseco gástrico (VANÍCOLA, 2010).

A biópsia feita através de endoscopia é fundamental para o diagnóstico concreto de gastrite autoimune (HALL & APPELMAN, 2019)

Figura 1. Mucosa oxíntica na gastrite autoimune



Fonte: Hall & Appelman (2019).

A Figura 1 representa os achados histológicos da mucosa oxíntica na gastrite autoimune, sendo que “A” mostra uma inflamação linfoplasmocitária mais proeminente na mucosa basal, “B” equivale a uma metaplasia da mucosa, “C” manifesta metaplasia acinar pancreática e “D” representa a metaplasia intestinal (HALL & APPELMAN, 2019).

Existem dois tipos de autoanticorpos gástricos que podem ser dosados, são eles: autoanticorpos anti-células parietais, detectados por imunofluorescência indireta, e autoanticorpos anti-FI, detectados por radioimunoensaio. No entanto, a identificação de autoanticorpos anti-células parietais não é exigência para o diagnóstico de anemia perniciosa (HENRY, 2008).

Teste de Schilling positivo com a adição do teste para determinação do anticorpo anti-IF confirma o diagnóstico com especificidade maior de 99% (VANÍCOLA, 2010).

É importante fazer o diagnóstico diferencial entre a anemia perniciosa e as demais anemias megaloblásticas que decorrem de outras patologias. Vale ressaltar que o diagnóstico precoce da deficiência de vitamina B12 é de grande importância para evitar danos patológicos irreversíveis. Entretanto, inexistente uma metodologia laboratorial considerada adequada, já que as possibilidades metodológicas disponíveis apresentam, entre outras coisas, problemas de sensibilidade e especificidade (PANIZ et. al., 2005).

3.6. Tratamento

O tratamento principal para pacientes com anemia perniciosa consiste em terapia vitalícia com vitamina B12, a qual é absorvida no íleo terminal, por via oral. O que se acreditava era que a reposição de vitamina B12 é administrada por via intramuscular. Atualmente, acredita-se que a vitamina B12 oral pode ser absorvida

passivamente independente de fatores intrínsecos. A difusão passiva é responsável por cerca de 1% da absorção total, e essa via de absorção não é afetada em pacientes com anemia perniciosa (MONTEIRO et. al, 2019).

O tratamento começa com uma dose diária de 1000µg de cobalamina na primeira semana; 1000µg duas vezes por semana na segunda semana; 1000µg por semana durante quatro semanas; e depois semanalmente pelo resto da vida do paciente (VICENTE, 2010).

É importante o monitoramento de pacientes para se detectar precocemente as consequências da AP, como câncer gástrico. O tratamento com reposição de cobalamina corrige a anemia enquanto que nas complicações neurológicas o tratamento corrige apenas se for feito no início da doença. Os pacientes devem monitorados um ano após o hemograma e os níveis de cobalamina serem normalizados (VANÍCOLA, 2010).

4. CONCLUSÃO

De acordo com os dados obtidos, foi possível identificar os aspectos clínicos da anemia perniciosa e da gastrite atrófica autoimune. Verificou-se que ambas patologias são interligadas e por esse motivo devem ser estudadas de forma complementar. Vale ressaltar que o diagnóstico precoce é imprescindível a fim de evitar possíveis complicações que possam acometer o paciente. Além disso, a reposição oral de vitamina B12 é necessária para viabilizar uma melhora no quadro clínico do paciente com anemia perniciosa, visto que essa deficiência pode causar sérios danos neurológicos a longo prazo. Por fim, com base nos dados dos artigos pesquisados, observou-se a necessidade de abordar tais doenças, que mesmo não sendo recorrentes na população podem acarretar em complicações irreversíveis, se não diagnosticadas.

5. REFERÊNCIAS BIBLIOGRÁFICAS

ANDRES, E.; SERRAJ, K. Optimal management of pernicious anemia. **Journal of blood medicine**, v.3, 2012.

CARABOTTI, M.; ANNIBALE, B.; LAHNER, E. Common Pitfalls in the Management of Patients with Micronutrient Deficiency: Keep in Mind the Stomach. **Nutrients**, 2021.

CHAN C. Q.H.; LOW L. L.; LEE K. H. Oral Vitamin B12 Replacement for the Treatment of Pernicious Anemia. **Frontiers in Medicine**. v. 3, 2016.

CONTI, L.; ANNIBALE, B.; LAHNER, E. Autoimmune Gastritis and Gastric Microbiota. **Microorganisms** v.8, 2020.

HALL, S. N; APPELMAN, H. D.; Autoimmune Gastritis. **Arch Pathol Lab Med**. v.143, n.11, 2019.

HENRY, J. B. **Diagnósticos Clínicos e Tratamentos por Métodos Laboratoriais**. 20ª ed. Barueri: Manole, 2008.

KAUSHANSKY, K. et. al., **Cobalamina e anemias megaloblásticas**. In: Williams Hematology. 9ª ed. Educação McGraw-Hill; 2016.

MECHAN, V. et. al. Anemia perniciosa y atrofia gástrica. **Acta méd. peruana**, v. 29, n. 4, 2012.

MONTEIRO, M.D.; FERREIRA, N. F.; MARINS, F.R.; DE ASSIS, I.B. Anemia megaloblástica: revisão de literatura. **Revista Saúde em foco**, n.11, 2019.

MURPHY, G. DAWSEY, S. M.; ENGELS, E. A., RICKER, W.; PARSONS, R.; ETEMADI, A.; LIN, S. ABNET, C. C.; FREEDMAN, N. D., Cancer Risk After Pernicious Anemia in the US Elderly Population. **Clinical Gastroenterology and Hepatology**, v. 13, Issue 13, 2015.

PANIZ, C. et. al. Fisiopatologia da deficiência de vitamina B12 e seu diagnóstico laboratorial. **Jornal Brasileiro de Patologia e Medicina Laboratorial [online]**. v. 41, n. 5, 2005.

RODRIGUEZ-CASTRO, K. I., FRANCESCHI, M., NOTO, A., MIRAGLIA, C., NOUVENNE, A., LEANDRO, G., MESCHI, T., DE' ANGELIS, G. L., & DI MARIO, F. Clinical manifestations of chronic atrophic gastritis. **Acta bio-medica: Atenei Parmensis**, v.89, 2018.

ROSE, N. R., MACKAY, I. R. **Ban-Hock Toh, Chapter 44 - Autoimmune Gastritis and Pernicious Anemia**, The Autoimmune Diseases (Sixth Edition), Academic Press, 2020.

SAMLOFF, I.M. et al. Pepsinogens I and II: purification from gastric mucosa and radioimmunoassay in serum. *Gastroenterology*, **Gastroenterology**, v.82, p.26-33, 1982.

TOI, B.Y.F.; SASSERON, J.M.; ALVES, V.F.; ARCADIPANE, M.S.E.S.; SARINHO, J.C.G.C. Deficiência de vitamina b12 e sintomas psiquiátricos: relato de caso. **Hematology, Transfusion and Cell Therapy**, v. 42, Suppl. 2, 2020.

VANÍCOLA, D. **Aspectos atuais sobre a anemia perniciosa**. 2010.

VICENTE, M. E. E. **Anemia perniciosa**. 2010.