

RELATO DE CASO: MATERIAL ALOPLÁSTICO ENCONTRADO COMO ACHADO DE RINOPLASTIA SECUNDÁRIA.

CASE REPORT: ALLOPLASTIC MATERIAL FOUND AS A FINDING IN SECONDARY RHINOPLASTY

Yasmin de Rezende Beiriz^{1*}; Renata Isis de Oliveira Cabral¹; Karoline Neris Cedraz¹; Helaina Peixoto Gurgel¹; Jaqueline Altoe¹; Livia Modesto Sotero Marcos¹; Washington Luiz de Cerqueira Almeida¹; Artur Grinfeld¹

¹Hospital Otorrinos, Feira de Santana, Bahia

[*Autor correspondente: drayasminbeiriz@gmail.com]

Data de submissão: 10 de abril de 2024
Data de aceite: 17 de maio de 2024
Data de publicação: 10 de junho de 2024
Data de publicação: 27 de março de 2025

RESUMO

As cirurgias plásticas são procedimentos em ascensão. Nesse contexto, a rinoplastia se destaca como um dos procedimentos mais realizados e que exige habilidade e experiência cirúrgica para atingir bons resultados. Atualmente, diversos profissionais têm realizado abordagens para alteração estética nasal, mais popularmente conhecidas como "rinomodelação definitiva", notando-se um aumento de complicações relacionadas a esse procedimento, e de novas intervenções para correção dessas complicações. Esse relato discute sobre um caso de rinoplastia realizada após rinomodelação, e no intraoperatório foram encontrados materiais aloplásticos utilizados no procedimento realizado previamente pela paciente.

PALAVRAS-CHAVE

Rinoplastia; Cirurgia Plástica; Procedimentos de Cirurgia Plástica

ABSTRACT

Plastic surgeries are procedures on the rise. In this context, rhinoplasty stands out as one of the most performed procedures and requires skill and surgical experience to achieve good results. Currently, several professionals have performed approaches to alter nasal aesthetics, more popularly known as "definitive rhinomodeling", noting an increase in complications related to this procedure, and new interventions to correct these complications. This report discusses a case of rhinoplasty performed after rhinomodeling, and intraoperatively, alloplastic materials used in the procedure previously performed by the patient were found.

KEYWORDS

Rhinoplasty; Surgery, Plastic; Plastic Surgery Procedures

INTRODUÇÃO

As cirurgias plásticas são procedimentos em ascensão. Nesse contexto, a rinoplastia se destaca como um dos procedimentos mais realizados e que exige habilidade e experiência cirúrgica para atingir bons resultados.^{1,2}

Atualmente, diversos profissionais têm realizado abordagens para alteração estética nasal, mais popularmente conhecidas como "rinomodelação definitiva", notando-se um aumento de complicações relacionadas a esse procedimento, e de novas

intervenções para correção dessas complicações.^{3,4,5}

Esse relato discute sobre um caso de rinoplastia realizada após rinomodelação, e no intraoperatório foram encontrados materiais aloplásticos utilizados no procedimento realizado previamente pela paciente.

O estudo foi aprovado pelo Comitê de Ética em Pesquisa com seres humanos sob número 6.325.831 e o Termo de Consentimento Livre e Esclarecido foi assinado pela paciente.

DESCRIÇÃO DE CASO

Paciente E.N.J., 41 anos, realizou rinomodelação com dentista há 2 anos devido a queixa estética de ponta globosa e nariz curto. Após os primeiros meses do procedimento, iniciou quadros recorrentes de dor, hiperemia e rinorreia purulenta bilateral, que foram refratárias aos tratamentos com antibióticos. Foram utilizados Amoxicilina com Clavulanato, Cefaclor, Axetilcefuroxima, Levofloxacino, sem melhora. A paciente mantinha as queixas estéticas iniciais, visto que não houve melhoras significativas nesse aspecto. Após 2 anos deste quadro clínico, procurou cirurgião plástico facial para realização de rinoplastia. Ao exame físico, a paciente apresentava nariz étnico com dorso baixo e alargado, pirâmide nasal alargada, ponta globosa, base larga e pele grossa (Figura 1). Durante o intraoperatório, o cirurgião foi surpreendido ao encontrar material aloplástico (duas placas), aparentemente plástico, de aproximadamente 40x20 mm (Figura 2), uma em cada fossa nasal. O material estava suturado bilateralmente na parede medial das fossas nasais, localização habitual do splint nasal usado após septoplastia (Figura 3). Foi observado grande reação inflamatória crônica na mucosa com a qual o material estava em contato, com formação de tecido necrótico infectado. Ainda no intraoperatório, após dissecação da ponta nasal, foi removido outro material aloplástico de aproximadamente 10 x 10 mm, utilizado para preenchimento de ponta (Figura 4) como Shield graft. Nas duas situações, o plástico estava fixado por fios de sutura nylon 3.0. Os materiais foram retirados e levados para laboratório para realização de cultura e antibiograma.

Foi realizada lavagem nasal copiosa com solução de soro fisiológico e antibiótico (Garamicina) como forma de controle local da infecção instalada, associada ao uso de antibioticoterapia oral por 14 dias (Ciprofloxacino e Clindamicina).

O pós-operatório foi realizado com acompanhamento ambulatorial, tendo sido realizados retornos com 7, 15 e 30 dias, mantendo controle em três (Figura 5) e seis meses e, após, anualmente. Nos retornos, foram realizadas novas fotografias e analisados os resultados operatórios. Paciente nesta ocasião se apresenta satisfeita com resultado estético e com melhora completa do quadro infeccioso.

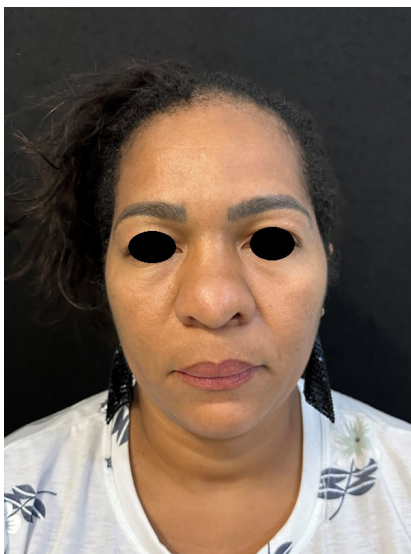

FIGURA 1 - Perfil frontal após 2 anos da rinomodelação.

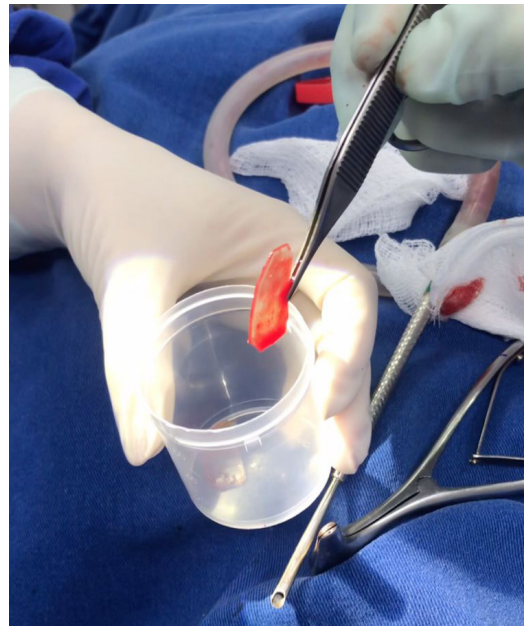


FIGURA 2 - Material aloplástico retirado

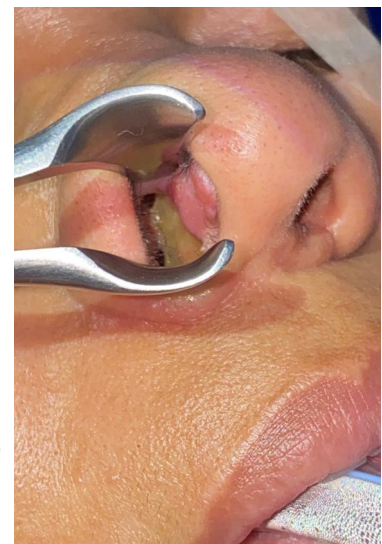


FIGURA 3
Material
aloplástico em
mucosa nasal.

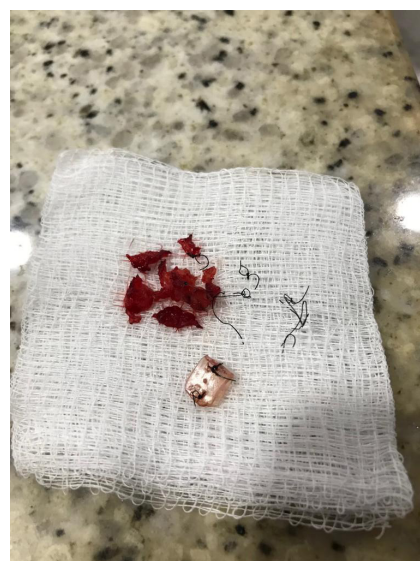

FIGURA 4
Material aloplástico
encontrado em
dissecação de ponta
nasal, fios de sutura
e fibroses.

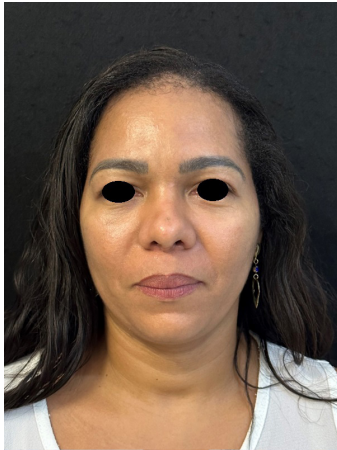

FIGURA 5 - Perfil frontal após 3 meses de rinoplastia.

DISCUSSÃO

A rinomodelação apresenta indicações específicas e limitadas, podendo camuflar ou suavizar imperfeições nasais discretas e corrigir pequenas assimetrias. Pode nivelar giba dorsal, corrigir assimetrias de terço superior e médio, melhorar projeção, entre outros.^{6,7} Essa técnica ganhou popularidade com o advento dos preenchedores injetáveis, como o ácido hialurônico, e, em alguns casos, profissionais não médicos têm realizado com a garantia de resultados definitivos.

Na rinoplastia estruturada, por sua vez, são empregados, preferencialmente, estruturas autólogas como cartilagens septais, costais e da orelha.⁸ Podem ser utilizados materiais aloplásticos como implantes de silicone pré-moldados, Medpor®, Silastic®, Proplast®, Gore-Tex®. Porém, o material encontrado na paciente do caso não se enquadra em nenhum dos citados e simula uma estrutura plástica sendo utilizada como splint nasal.

O uso de materiais aloplásticos é um método arriscado em comparação com materiais de autoenxerto retirados do próprio paciente.⁹ Os materiais aloplásticos atuam como corpo estranho no organismo, estando relacionados a taxas mais altas de complicações, como infecção, encurtamento do nariz devido

infecções repetidas, formação de cápsulas, atrofia da estrutura osteocartilaginosa e extrusão.^{9,10}

As infecções causadas pelo uso de aloplásticos geralmente requerem cirurgia de revisão, enquanto a maioria das infecções que ocorrem no método de autoenxerto podem ser controladas por antibióticos.¹¹

Os splints intranasais de silicone são utilizados para prevenir hematomas septais após as intervenções e ajudam a estabilizar o septo na linha média.

Estudos observaram que os splints de silicone podem ser mantidos por até 10 dias sem aumentar as taxas de complicações precoces relacionadas a infecções.¹² Contudo, no caso apresentado, o material aloplástico, possivelmente utilizado como um splint na rinomodelação prévia, não foi removido nesse período, sendo deixado em cavidade nasal e promovendo repetidos episódios de rinorreia.

REFERÊNCIAS BIBLIOGRÁFICAS

- Nunes FB. et al. Classificação das rinoplastias realizadas em um centro de referência em otorrinolaringologia no Brasil. *Artigos Originais. Braz. j. otorhinolaryngol.* 80 (6). Nov-Dec 2014
- Mortada H, Korb A, Mawdsley E, Suresh J, Xu J, Koorapaty P, Khajuria A. The Use of Hyaluronic Acid in Non-surgical Rhinoplasty: A Systematic Review of Complications, Clinical, and Patient-Reported Outcomes. *Aesthetic Plast Surg.* 2024 Jan;48(2):194-209. doi: 10.1007/s00266-023-03386-z. Epub 2023 May 22. PMID: 37217605.
- Xiao H, Kou W, Yang Y, Dai E, Zhang X, Wen Y, Peng J, Fei P, Zhao P. Administration Method and Potential Efficacy of Hyaluronidase for Hyaluronic Acid Filler-Related Vision Loss: A Systematic Review. *Aesthetic Plast Surg.* 2024 Feb;48(4):709-718. doi: 10.1007/s00266-022-03215-9. Epub 2022 Dec 27. PMID: 36574028
- Demesh D, Cristel RT, Gandhi ND, Kola E, Issa TZ, Dayan SH. Effects of hyaluronic acid filler injection for non-surgical rhinoplasty on first impressions and quality of life (FACE-Q scale). *J Cosmet Dermatol.* 2022 Aug;21(8):3351-3357. doi: 10.1111/jocd.14980. Epub 2022 Jun 2. PMID: 35398952.
- Aldosari B. Fillers Around the Nose. *J Craniofac Surg.* 2024 Jan-Feb 01;35(1):e1-e8. doi: 10.1097/SCS.0000000000009849. Epub 2023 Nov 9. PMID: 37943048.
- Daher JC. Rinoplastia columelar: uma nova visão com uso de silicone sólido. *Rev Bras Cir Plást.* 2010; 25(3):450-7.
- Carson Huynh C, Hamamdjian C. Nonsurgical Rhinoplasty with Hyaluronic Acid. *Atlas Oral Maxillofac Surg Clin North Am.* 2024 Mar;32(1):43-47. doi: 10.1016/j.cxom.2023.10.003. PMID: 38307634.
- Saad N, Stallworth CL. Liquid Rhinoplasty. *Clin Plast Surg.* 2023 Jul;50(3):447-454. doi: 10.1016/j.cps.2022.12.009. PMID: 37169410.
- Keyhan SO, Ramezanzade S, Yazdi RG, Valipour MA, Fallahi HR, Shakiba M, Aeinehvand M. Prevalence of complications associated with polymer-based alloplastic materials in nasal dorsal augmentation: a systematic review and meta-analysis. *Maxillofac Plast Reconstr Surg.* 2022 Apr 22;44(1):17.
- Mehta JS, Zade MP, Nakade DV, Gupta S, Akhila CV. Augmentation rhinoplasty using olecranon bone graft. *Natl J Maxillofac Surg.* 2021 Sep-Dec;12(3):344-348.
- Keyhan SO, Ramezanzade S, Bohluli B, Fallahi HR, Shakiba M, Yates J. Uma revisão sistemática e meta-análise de complicações associadas à cartilagem autógena cortada em cubos envolta em fásia usada no aumento do dorso nasal. *Esteta Surg J.* 2021; 41 (9):NP1152-NP1165. doi: 10.1093/asj/sjab117.
- Karatas A. et al. Efeitos do tempo de permanência de splints intranasais sobre a colonização bacteriana, complicações no pós-operatório e desconforto do paciente após septoplastia. *Braz J Otorhinolaryngol.* 2016; 82(6):654-661 2015;21(1):65-75. [9]